

**AVALIAÇÃO DA APARÊNCIA NASOLABIAL DOS PACIENTES COM
FISSURA DE LÁBIO E PALATO UNILATERAL SUBMETIDOS À
CORREÇÃO CIRÚRGICA POR UM ÚNICO CIRURGIÃO - CADEFI- PE**

EVALUATION OF NASOLABIAL APPEARANCE OF PATIENTS WITH CLEFT
LIP AND PALATE UNILATERAL SUBMITTED TO SURGICAL CORRECTION
BY A SINGLE SURGERY- CADEFI- PE

Rui Manuel Rodrigues Pereira¹; Inês Marabuco Lopes^{2,3}; Isabelle Jordão Cantarelli²;
Amanda Moreno Ayres da Costa²; Leticia Amorim Bezerra Barreto²; Edna Maria Costa
de Melo¹.

1) Instituto de Medicina Integral Professor Fernando Figueira (IMIP). Rua dos Coelhos,
300 – Boa Vista, Recife –PE. CEP: 50070-550.

2) Faculdade Pernambucana de Saúde (FPS). Avenida Mal. Mascarenhas de Moraes,
4861 – Imbiribeira, Recife– PE. CEP: 51150-000.

3) Universidade Federal de Pernambuco (UFPE) – Centro Acadêmico do Agreste
(CAA). Avenida Campina Grande – Nova Caruaru, Caruaru – PE. CEP: 55024-900

RESUMO

Objetivo: avaliar a aparência nasolabial dos pacientes com fissura de lábio e palato unilateral que realizaram cirurgias primárias por um mesmo cirurgião operados no centro cirúrgico do IMIP/Recife-Pe. Os pacientes não tinham nenhuma cirurgia plástica reparadora ou tratamento ortodôntico realizado. **Método:** estudo longitudinal realizado em 34 pacientes com idade média de 8,5 ($dp\pm 1,17$) através de fotografias de frente e perfil das características faciais da região de lábio e nariz das seguintes estruturas: Aspecto da Cicatriz (AC), Aspecto do Vermelhão (AV), Aspecto Geral do Nariz (AGN) e Simetria Narinária (SN). As fotografias foram distribuídas aleatoriamente para três avaliadores para classificação dos escores do índice da Aparência Nasolabial, realizados cálculos de médias, desvios padrões, concordância *kappa* e valor de “p”. **Resultado:** a concordância interexaminadores variou de 0,422 a 0,632 [IC (95%) de 0,732 a 0,332] com $p < 0,001$ e intraexaminadores de 0,457 (IC 0,758 – 0,157) a 0,899 (IC 0,10 – 0,569) com $p < 0,001$. As médias da frequência dos escores encontradas para cada característica da avaliação nasolabial foram: AC (2,58 e $dp\pm 0,92$), AV (2,41 e $dp\pm 0,95$), AGN (2,55 e $dp\pm 0,92$), SN (2,61 e $dp\pm 0,92$). **Conclusão:** a avaliação das características faciais analisadas nesta amostra demonstram índices favoráveis para uma boa aparência nasolabial dos pacientes com fissura de lábio e palato unilateral.

Palavras-chave: Fissura labial; fissura palatina; fissura labiopalatina unilateral; aparência nasolabial.

ABSTRACT

Objective: Evaluate the nasolabial appearance of patients with cleft lip and palate. Who underwent primary surgeries performed by the same surgeon operated on IMIP surgical center / Recife-PE. The patients had no plastic surgery repair or orthodontic treatment performed. **Method:** longitudinal study performed on 34 patients with mean age of 8.5 (SD±1.17) through frontal and profile photographs from facial characteristics of the lip and nose region of the following structures: Scar Appearance (SA), Appearance of Vermilion (AV), General Aspect of the Nose (GAN) and Nostril Symmetry (NS). The photographs were randomly distributed to three raters for classification of Nasolabial Appearance Index scores, performed calculations of means, standard deviations, *kappa* agreement and “p” value. **Result:** An Inter-rater agreement ranged from 0.422 to 0.632 [IC (95%) from 0.732 to 0.332] with $p < 0,001$ and intra-examiner from 0.457 (IC 0.758 - 0.157) to 0.899 (CI 0.10 - 569) with $p < 0,001$. The average frequency of the scores found for each characteristics of the nasolabial evaluation were: SA (2.58 and SD±0.92), AV (2.41 and SD±0.95), GAN (2.55 and SD±0.92), NS (2.61 and SD±0.92). **Conclusion:** The evaluation of the facial characteristics analyzed in this sample, show favorable indices for good appearance nasolabial lesion of patients with cleft lip and unilateral palate.

Key-words: Cleft lip; cleft palate; Unilateral Cleft Lip and Palate; Nasolabial Appearance.

INTRODUÇÃO

As fissuras orofaciais que atingem o lábio e o palato são as deformidades mais comuns na região craniofacial¹, tornando-se a anomalia congênita mais frequente em crianças no mundo² com uma prevalência média de 5,86 por 10.000 nascimentos³. A presença de fissura de lábio e palato unilateral (FLPU) pode comprometer a aparência, fala, audição, crescimento, bem-estar psicossocial e integração social dos indivíduos⁴. Crianças com essa anomalia tendem a ter níveis mais altos de hostilidade, baixa autoestima e dependência afetiva. A insatisfação com o aspecto facial, atribuída à presença da fissura, mostrou-se como prenunciadora de depressão e, em todas as faixas etárias, motivou um abalo na autoconfiança⁵. Indivíduos idosos descrevem que viver com uma fissura promoveu dificuldades de relacionamento, incluindo menos interações com o sexo oposto, devido à própria baixa autoestima decorrente da fissura⁶.

Para o cuidado de indivíduos que apresentam FLPU é necessária uma abordagem multi e interdisciplinar, da infância à vida adulta, que assegure o tratamento adequado em todos os aspectos, objetivando minimizar o impacto dessas sequelas^{2, 7, 8}. Dessa forma, a terapêutica inicial tem por objetivo corrigir o aspecto estético do lábio, do nariz e o fechamento primário e secundário do palato. Outros aspectos a serem abordados e trabalhados são a linguagem, fala e audição; a permeabilidade das vias aéreas; a função mastigatória normal; os dentes e periodonto saudáveis, e a oclusão dentária⁹.

A correção cirúrgica do lábio e do palato é o primeiro passo na abordagem terapêutica do paciente fissurado, restabelecendo a anatomia da área fissurada e reduzindo as sequelas estéticas e funcionais^{1,10}. Em 1994 foi iniciado um novo protocolo de fechamento do palato em pacientes com FLPU, com a palatoplastia posterior até 6-8 meses e a palatoplastia anterior até os três anos, no intuito de diminuir

o prejuízo no crescimento maxilare estabelecer procedimentos precoces para determinar o efeito em longo prazo através da modificação de protocolo ^{11, 12}.

Os cirurgiões estão sempre preocupados com o impacto de sua manobra cirúrgica sobre o crescimento da maxila, a fala e a aparência facial do paciente com fissura de lábio e palato (FLP). A discrepância maxilo-mandibular é uma das sequelas pós-cirúrgicas mais indesejadas em adultos com FLP, uma vez que acarreta deformidades estéticas, problemas respiratórios e de oclusão dentária, exigindo tratamento ortodôntico prolongado. A retrusão maxilar acentuada, decorrente de fibrose cicatricial após o procedimento cirúrgico, limita os resultados obtidos, alterando de forma progressiva a aparência facial do indivíduo ^{7,9,10}.

Para melhorar o cuidado de pacientes com FLPU, resultados colaborativos de pesquisas intercentros têm sido defendidos e estimulados para ajudar a quantificar as diferenças clínicas entre métodos de tratamento ¹³. Em 1991, *Asher McDade e colaboradores* ¹⁴ desenvolveram um método para classificar a aparência nasolabial em pacientes de FLPU. Grandes estudos, como os da *Clinical Standards Advisory Groupon Cleft Lip and Palate* ¹⁵, o *Eurocleft Study* ¹⁶ e *Americleft* ¹⁷, utilizaram o sistema Asher McDade para avaliar a estética facial e afirmam que ele resulta em confiável avaliação para o resultado estético ^{14,15,16,18,19}. Esses estudos ainda mostram que a técnica cirúrgica, tempo e sequência do tratamento influenciam diretamente nos resultados.

Desta forma, este trabalho tem como objetivo avaliar a aparência nasolabial através da análise das características faciais da região de lábio e nariz provocadas pela fissura e/ou inerentes à cirurgia primária, queiloplastia, nos pacientes com FLPU que foram operados por um mesmo cirurgião.

MÉTODOS

Este estudo foi do tipo longitudinal prospectivo aninhado a um Ensaio Clínico Randomizado⁷ (*ClinicalTrials*NCT02329509), sendo composto por 34 pacientes com FLPU com média de idade de 8,5 anos ($dp\pm 1,17$), 58% do sexo masculino e 41% do sexo do feminino, e todos foram submetidos à queiloplastia primária por um mesmo cirurgião, pela técnica de Millard, entre os 3 e 6 meses, com rotação e avanço de Mohler e operados no centro cirúrgico do IMIP/Recife-PE, no período de janeiro de 2010 a outubro de 2016⁷.

Foram excluídos desta amostra os pacientes que não tiveram condições de comparecer para a captação dos dados durante o período deste estudo (agosto/2018 e julho/2019), na vigência da bolsa de financiamento de pesquisa científica do Programa de Institucional de Bolsas de Iniciação Científica (PIBIC- CNPq/IMIP), totalizando uma amostra de 34 pacientes com FLPU, com cirurgias primárias de lábio e palato, realizadas, sem nenhuma correção cirúrgica ou tratamento ortodôntico adicional.

Os pacientes foram convidados a participar da pesquisa através do termo de consentimento e assentimento protocolado no Comitê de Ética e Pesquisa (CEP), através do CEP-IMIP (CAAE 93879018.0.0000.5201). Fizeram parte da pesquisa os participantes que tiveram o Termo de Consentimento Livre e Esclarecido, Termo de Assentimento e Termo de Autorização de uso de imagem e fotos assinados pelos pais ou responsáveis e crianças com oito anos completos ou mais. Os pesquisadores afirmaram a ausência de conflito de interesse.

A revisão bibliográfica foi realizada nas bases de dados BIREME, SciELO, MEDLINE/PubMed para o embasamento científico do trabalho, a partir dos descritores: fissura labial, fissura palatina, fissura labiopalatina unilateral e aparência nasolabial.

As variáveis independentes observadas foram sexo e lado da fissura (direito ou esquerdo). Para as variáveis dependentes foram avaliadas a aparência nasolabial, através das características estéticas e morfológicas da região de lábio e nariz, identificados por um escore dentro de uma escala crescente de complexidade de um a cinco^{19,20,21}. Características avaliadas: Aspecto da cicatriz (AC), Aspecto do vermelhão (AV), Aspecto Geral do Nariz (AGN) e Simetria Narinária (SN) (Quadro1). Os escores um (1) e dois (2) foram classificados como favoráveis, com muito boa e boa aparência, o escore três (3), como aparência razoável e os escores quatro e cinco (4 e 5), como aparência ruim ou muito pobre.

Para elaboração do instrumento de análise foram realizadas fotografias da região nasolabial dos pacientes dentro dos critérios padronizados¹⁴ onde as fotos são tiradas com o paciente sentado em uma cadeira colocada 0,5m à frente de um fundo azul cobalto padronizado sem refletor de fundo, usando fonte de luz portátil, fotografias com ampliação de 1:6, lente de 100-mm e por uma mesma máquina fotográfica (Setor de Documentação do CADEFI). Posteriormente, as fotos foram digitalizadas e recortadas apenas a região do nariz e do lábio(Fig.1), com tomadas de frente e perfil, numeradas e enviadas para avaliação por três examinadores, um ortodontista e dois cirurgiões plásticos que não operaram pacientes FLPU no CADEFI.

O grau de concordância inter e intraexaminadores foi realizado para cada uma das variáveis das características para a ANL e demonstrado através do coeficiente de *kappa*²² dentro de um intervalo de 95% de confiança. Os dados foram digitados utilizando o *software* Epi infoTM versão 7.0 para *windows* 10 e realizados testes de médias, comparações e teste “t” de *student* dentro de valores de probabilidade de $p \leq 0,05$ com significância estatística de 95%. Os resultados obtidos foram relacionados a

estudos que utilizaram o mesmo método como base das avaliações das características faciais para ANL dos pacientes FLP unilaterais dos seus Centros de tratamento.

Para a concordância intraexaminadores foram duplicadas aleatoriamente fotografias de 40% dos pacientes e adicionadas à amostra totalizando 48 grupos de fotografias para análise²¹. Foram calculadas médias para cada um dos escores das quatro características de ANL e cálculos para verificação de associações. Para definição da média dos escores ANL foi calculada a média dos valores aplicados pelos três examinadores, assim um escore médio sumário, devido à natureza não-paramétrica da escala categórica / ordinal de quatro escores¹⁹.

RESULTADOS

A Tabela 1 mostra a reprodutibilidade interexaminador pelo índice de concordância κ ²² de “substancial” a “moderada”. Para as quatro características avaliadas interexaminadores o índice variou de 0,422 a 0,632 [IC (95%) de 0,732 a 0,332] com $p < 0,001$. Para o Aspecto da Cicatriz, o κ ²² interexaminadores foi considerada “substancial” e para as demais características, “moderada”.

A Tabela 2 mostra a reprodutibilidade intraexaminador pelo índice de concordância κ ²² de “quase perfeito à moderada”. Para as quatro características avaliadas intraexaminadores o índice variou de 0,457 (IC 0,758 – 0,157) a 0,899 (IC 0,10 – 0,569) com $p < 0,001$. Para o Aspecto da Cicatriz, o κ ²² intraexaminadores foi considerada “quase perfeito” e para as demais características de concordância “substancial à moderada”.

O resultado das avaliações das características faciais da ANL dos pacientes é considerado favorável à aparência com uma média geral de **2,53** (dp±0,92) para as quatro características faciais da ANL (Tabela 3). A mesma tabela mostra o percentual

da frequência dos escores de um a cinco para cada característica avaliada. As quatro características avaliadas demonstram percentuais favoráveis (1 e 2) de ótima e boa aparência facial, com percentual médio de 51,47%, com destaque para a o Aspecto do vermelhão com 55,89% da amostra nos escores (1 e 2). Para os escores menos favoráveis (4 e 5) de aparência pobre e muito pobre, o percentual médio atingido foi de 14,7% com pior resultado para a Simetria Narinária (17,65%) e com destaque para a Avaliação do Vermelhão que não teve o escore 5 (muito pobre) em seus resultados. Em toda a amostra o escore 5 apareceu com uma média percentual de 2,94%. Para o escore 3, considerado de aparência razoável, o maior percentual foi atingido pelo Aspecto Geral do Nariz (41,18%).

DISCUSSÃO

Este estudo fez uma avaliação da aparência facial de 34 pacientes FLPU com base nas avaliações das características faciais da região nasolabial propostos por *Asher McDade e colaboradores*^{14,19}, considerando observações e complementos das avaliações realizadas por outros estudos posteriores^{16,17,20,21}.

As fotografias utilizadas para as avaliações foram padronizadas, mostrando a área nasolabial enquanto as características faciais circundantes foram mascaradas para reduzir a influência de aparência facial de fundo como preconizado em outros estudos^{14,19,21,23}. Nesta amostra, foram duplicadas 40% das fotografias e aleatoriamente inseridas à amostra para a concordância intraexaminadores como realizado pelo estudo de *Kuijpers e colaboradores*²¹. Todas as fotografias de perfil foram avaliadas do lado direito do paciente de forma aleatória ao lado da fissura, o que difere de outros estudos como nos estudos do *Eurocleft*¹⁶ e, posteriormente, no *Americleft*¹⁷ em que as fotos laterais analisadas foram do lado não fissurado, para facilitar a padronização.

Da mesma forma, as avaliações foram realizadas dentro do princípio da experiência de cada avaliador para a aparência de cada característica da região analisada no formato de avaliação dos estudos do *Amerincleft*¹⁷. Não foi seguido o princípio da avaliação terapêutica (condições de reparos cirúrgicos de acordo com o escore avaliado) realizado pelos estudos do *ScandcleftYardstick*²⁴.

O grau de concordância interexaminadores foi considerado moderado nesta amostra, assim como citado por *Nollet et al.* que considera as avaliações neste método sempre de baixas concordâncias interavaliadores²³. Para reduzir esse inconveniente, outros estudos demonstram resultados em forma de médias de escores sumários entre as avaliações^{20,21}, como também foi realizado neste estudo. Um das preocupações dos examinadores foi a ausência de parâmetros melhor definidos para o julgamento dos escores, como citado no estudo de *Nollet*²³ onde o protocolo não explicava os detalhes para categorização dos escores nas classificações estéticas.

A distribuição dos percentuais atribuídos aos escores 1 e 2 das quatro características faciais analisadas neste estudo, demonstram índices considerados favoráveis para a aparência nasolabial, com variação de 47,05% a 55,89% dos pacientes (Tabela 3). Resultados de avaliações de outros centros demonstraram percentuais semelhantes dentro do mesmo critério de avaliação^{20,21,23}.

Para o Aspecto do vermelhão a classificação pode ser considerada de aparência muito boa ou boa com percentual de 55,89 e média 2,41. Resultado considerado baixo diante dos demonstrados no estudo de *Ozawa et al.*²⁰ (percentual de 77,5% e 2,1 de média) e, razoáveis com os primeiros resultados dos estudos de *Ascher Mc Dade et al.*¹⁹ com 3,0 de média. Entretanto, em nossos resultados para essa característica nenhum paciente foi classificado no escore 5.

O aspecto da cicatriz considerado nesta amostra obteve 50% para escores muito bom e bom com uma média de 2,58 os resultados nesta amostra foram piores quando comparados aos de *Ozawa et al.*²⁰ que obteve 80% para os melhores escores. Para o escore 5, nossa media foi de 2,94, não diferindo muito dos resultados ruins obtidos no estudo comparado. No entanto, é preciso considerar a dificuldade de avaliação desta característica por fotografias, como citado em outros estudos^{20,21,23}.

A frequência dos escores 1 e 2 para o aspecto geral do nariz e simetria nasal totalizaram percentuais de 47,5 e 52,94 com média de 2,41 e 2,61 respectivamente. Em relação aos resultados citados por *Ascher Mc Dade et al.*¹⁹ (3,0 para a forma nasal e 2,2 para desvio nasal) e *Ozawa et al.*²⁰ (2,14 para a forma nasal e desvio nasal) podemos considerar uma média de resultados razoável, principalmente quando considerado um baixo percentual para o escore 5 nas duas características (2,94). Dentre as quatro classificações estéticas, a forma geral do nariz foi a que obteve menores escores 1 e 2 como relatado em outros estudos^{16,23}. A forma do nariz, segundo *Nollet et al.*²³, é a maior preocupação estética do paciente FLP. Para a maioria dos examinadores desta amostra, o posicionamento da ponta do nariz foi considerado um fator de difícil concordância como relatado por *Chimruang e colaboradores*²⁵.

Nesta amostra não foram realizadas comparações com tempo cirúrgico para fechamento do palato embora autores tenham relatado que o protocolo de tratamento não apresenta diferença nos resultados²³, ao referir-se às avaliações nos centros do Eurocleft. Existem relatos afirmando que o reparo do palato em dois estágios com retalho do vômer, podem produzir alterações nos resultados relacionados ao crescimento maxilofacial e à aparência^{19,26}.

A avaliação de atratividade facial e aparência nasolabial, no entanto, permanece essencialmente uma opinião subjetiva, que pode ser considerado complexo e altamente individual¹⁴.

Essa pesquisa beneficia os novos pacientes com FLP, pois, através da avaliação da aparência das estruturas nasolabiais das crianças previamente operadas no CADEFI, pretende-se otimizar as correções posteriores às cirurgias primárias. Afirmamos ainda que novos estudos precisam ser realizados com avaliações contínuas dos desfechos, para possibilitar novas adaptações aos protocolos sempre que necessário, visando um tratamento e acompanhamento de qualidade para esses pacientes.

AGRADECIMENTOS

Esse estudo foi possível devido à colaboração do IMIP, em especial ao CADEFI e sua equipe multidisciplinar. Agradecimentos também a Aline Coelho, pelo auxílio no resgate dos pacientes e coleta de dados; a Lucas Barros e Paulo Fonseca, pelo suporte na realização das fotografias uniformizadas; aos doutores Marco Antônio Pinto Kitamura, Kleiton Cardoso Oliveira Boshi, Dione Maria do Vale e Eduardo Vitor de Paula Batista pela colaboração na avaliação das fotografias e ao Conselho Nacional de Desenvolvimento Científico e Tecnológico (CNPq), pelo apoio e fomento através do Programa Institucional de Bolsas de Iniciação Científica (PIBIC).

REFERÊNCIAS

1. Firmino G, Sousa T De. Orofacial clefts in Brazil and surgical rehabilitation under the Brazilian National Health System. *Braz. Oral Res.* 2017; 31:e23.
2. Taib B, Taib A, Swift A, VanEeden S. Cleft lip and palate: diagnosis and management. *Br J Hosp Med (Lond).* 2015;76(10):584-5, 588-91.
3. Abreu MH, Lee KH, Luquetti DV, Starr JR. Brief Report Temporal Trend in the Reported Birth Prevalence of Cleft Lip and / or Cleft Palate in Brazil, 2000 to 2013. *Birth Defects Research (part A).* Wiley Periodical, Inc. 2016.
4. Dixon MJ, Marazita ML, Beaty TH, Murray JC. Cleft lip and palate : understanding genetic and environmental influences. *Nat Publ Gr.* Macmillian Publishers Limited. 2011;12(3):167–78.
5. Hunt O, Burden D, Hepper P, Johnston C. The psychosocial effects of cleft lip and palate : a systematic review. *Eur J of Orth* 2005; 27:274–85.
6. Hamlet C, Harcourt D. Older adults' experiences of living with cleft lip and palate: A qualitative study exploring aging and appearance. *Cleft Palate-Craniofacial J.* 2015; 52(2):e32–40.
7. Pereira RMR, Siqueira N, Costa E, Vale DD, Alonso N. Unilateral Cleft Lip and Palate Surgical Protocols and Facial Outcomes. *J Craniofac Surg.* 2018 Sep; 26(6): 1562 – 1568.
8. Crockett DJ, Goudy SLG. *Cleft Lip and Palate.* Facial Plast Surg Clin NA. Elsevier: 2014.
9. Miachion MD, Leme PLS. Tratamento operatório das fendas labiais. *Rev Col*

Bras Cir. 2014;41(3):208–15.

10. Shi B, Losee JE. The impact of cleft lip and palate repair on maxillofacial growth. *Int J Oral Sci* . 2015;7(1):14–7.
11. Lilja J, Mars M, Elander A, Enocson L, Hagberg C, Worrell E, et al. Analysis of dental arch relationships in Swedish unilateral cleft lip and palate subjects: 20-Year longitudinal consecutive series treated with delayed hard palate closure. *Cleft Palate Craniofac J*. 2006;43(5):606–11.
12. Friede H. Maxillary Growth Controversies After Two-Stage Palatal Repair With Delayed Hard Palate Closure in Unilateral Cleft Lip and Palate Patients: Perspectives From Literature and Personal Experience. *Cleft Palate Craniofac J*. 2007; 44(2):129-36.
13. Jones CM, Roth B, Mercado AM, Russell KA, Daskalogiannakis J, Samson TD, et al. The Americleft Project: Comparison of Ratings Using Two-Dimensional Versus Three-Dimensional Images for Evaluation of Nasolabial Appearance in Patients With Unilateral Cleft Lip and Palate. *J Craniofac Surg*. 2018; 29(1):105-108.
14. Asher-McDade C, Roberts C, Shaw WC, Gallager C. Development of a Method for Rating Nasolabial Appearance in Patients with Clefts of the Lip and Palate. *Cleft Palate Craniofac J*. 1991 ;28(4):385-90.
15. Peanchitlertkajorn S, Mercado A, Daskalogiannakis J, Hathaway R, Russell K, Semb G, et al. An Intercenter Comparison of Dental Arch Relationships and Craniofacial Form Including a Center Using Nasoalveolar Molding. *Cleft Palate Craniofac J*. 2018.

16. Sandy J, Williams A, Mildinhall S, Murphy T, Bearn D, Shaw B, et al. The Clinical Standards Advisory Group (CSAG) Cleft Lip and Palate Study. *Br J Orthod.* 1998;25(1):21–30.
17. Shaw WC, Brattstrom V, Molsted K, Prahl-Andersen B, Roberts CT, Semb G. The Eurocleft Study: Intercenter Study of Treatment Outcome in Patients With Complete Cleft Lip and Palate . Part 5 : Discussion and Conclusions. *Cleft Palate Craniofac J.* 2005. 42(1).
18. Mercado A, Russell K, Hathaway R, Daskalogiannakis J, Sadek H, Long RE, et al. The Americleft Study: An Inter-Center Study of Treatment Outcomes for Patients With Unilateral Cleft Lip and Palate Part 4. Nasolabial Aesthetics. *Cleft Palate Craniofac J.* 2011; 48(3):259-64.
19. Asher-McDade C, Brattström V, Dahl E, McWilliam J, Mølsted K, Plint DA, et al. A Six-Center International Study of Treatment Outcome in Patients with clefts of the Lip and Palate: Part 4. Assessment of Nasolabial Appearance. *Cleft Palate Craniofac J.* 1992 Sep;29(5):409-12.
20. Ozawa TO, Reis LLS, Kato RM, Rocha DL, Sathler R, Garib DG. Facial and Nasolabial Aesthetics of Complete UCLP Submitted to 2-Stage Palate Repair With Vomer Flap. *Cleft Palate Craniofac J.* 2018; 55(9) 1211-1217.
21. Kuijpers-Jagtman AM, Nolleet PJ, Semb G, Bronkhorst EM, Shaw WC, Katsaros C. Reference photographs for nasolabial appearance rating in unilateral cleft lip and palate. *J Craniofac Surg.* 2009 Sep;20 Suppl 2:1683-6
22. Altman, D. G. *Practical statistics for medical research.* London: Chapman and Hall, 1991.

23. Nollet PJ, Kuijpers-Jagtman AM, Chatzigianni A, Semb G, Shaw WC, Bronkhorst EM, Katsaros C et al . Nasolabial appearance in unilateral cleft lip, alveolus and palate: A comparison with Eurocleft. *J Cranio Maxill Surg.* 2007; 35, 278–286.
24. Mølsted K, Humerinta K, Küseler A, Skaare P, Bellardie H, Shaw W, Karsten A, Kåre Sæle P, Rizell S, Marcusson A1, Eyres P, Semb G et al Scandcleft randomised trials of primary surgery for unilateral cleft lip and palate: 8. Assessing naso-labial appearance in 5-year-olds - a preliminary study. *J Plast Surg and Hand Surg*, 51:1, 64-72.
25. Chimruang J, Worasakwutiphong S, Chowchuen B, Tansalarak R. Nasolabial Esthetic Evaluation in Young Adults with Unilateral Cleft Lip and Palate Comparing among Patients, Laypersons, and Healthcare Professionals. *J Med Assoc Thai* 2017; 100 (Suppl. 6): S84-S93.
26. Mars M, Asher-McDade C, Brattstrom V, Dahl E, Mc William J, Molsted K, Plint DA, Prahl-Andersen B, Semb G, Shaw WC, et al. A six-center international study of treatment outcome in patients with clefts of the lip and palate: Part 3. Dental arch relationships. *Cleft Palate Craniofac J.* 1992;29(5):405-8.

FIGURAS E TABELAS

<i>Características gerais</i>						<i>Prognóstico</i>
Aspecto da cicatriz:	1 <input type="checkbox"/>	2 <input type="checkbox"/>	3 <input type="checkbox"/>	4 <input type="checkbox"/>	5 <input type="checkbox"/>	1- Excelente
Aspecto do vermelhão:	1 <input type="checkbox"/>	2 <input type="checkbox"/>	3 <input type="checkbox"/>	4 <input type="checkbox"/>	5 <input type="checkbox"/>	2- Bom
Aspecto geral do nariz:	1 <input type="checkbox"/>	2 <input type="checkbox"/>	3 <input type="checkbox"/>	4 <input type="checkbox"/>	5 <input type="checkbox"/>	3- Regular
Simetria narinária:	1 <input type="checkbox"/>	2 <input type="checkbox"/>	3 <input type="checkbox"/>	4 <input type="checkbox"/>	5 <input type="checkbox"/>	4- Ruim
						5-Muito ruim

Quadro 1 – Quatro características faciais da ANL classificadas em cinco escores proposta por Asher-McDade e colaboradores (1992) e Ozawa e colaboradores (2018).

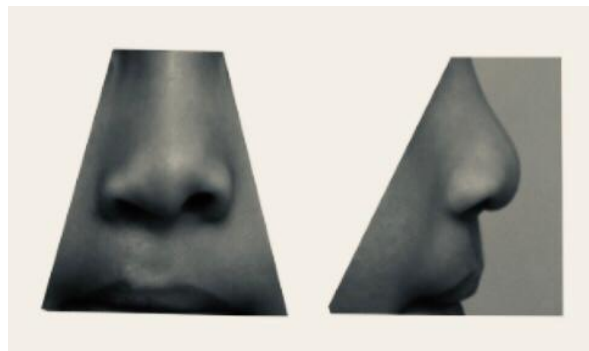


Figura 1. Padrão de fotografias da avaliação das características faciais para ANL em pacientes com FLPU (Asher-McDade et al.,1991).

Tabela 1-Coeficiente de concordância interexaminadores (valor de $Kappa^{22}$) para os índices da ANL atribuídos às características faciais da amostra (n=34). Recife, 2019.

	AC	AV	AGN	SN
<i>Kappa</i> (%)	0.632	0.539	0.487	0.422
IC (95%)	0.732 – 0.532	0.638– 0.44	0.579 – 0.394	0.513– 0.332
P	<0.001	<0.001	<0.001	<0.001
Concordância - K	Substancial	Moderada	Moderada	Moderada

Tabela 2-Coeficiente de concordância intra-examinadores (valor de $Kappa^{22}$) para os índices da ANL atribuídos às características faciais da amostra (n=34). Recife, 2019.

Avaliação ANL Intra-examinadores	Kappa %	IC (95%)	Concordância k	Valor p
Examinador 1 - AC	0,691	1,0 – 0,359	Substancial	<0.001
Examinador 2 - AC	0,897	0,10 – 0,565	Quase perfeita	<0.001
Examinador 3 - AC	0,899	0,10 – 0,569	Quase perfeita	<0.001
Examinador 1 - AV	0,797	1,0 - 0,473	Substancial	<0.001
Examinador 2 - AV	0,88	1,0 – 0,53	Quase perfeita	<0.001
Examinador 3 - AV	0.537	0,858 – 0.217	Moderado	<0.001
Examinador 1 - AGN	0,776	1,0 – 0,449	Substancial	<0.001
Examinador 2 - AGN	0,533	0,853 – 0,21	Moderado	<0.001
Examinador 3 - AGN	0,889	1,0 - 0,567	Quase perfeita	<0.001
Examinador 1 - SN	0,457	0,758–0,157	Moderado	<0.001
Examinador 2 - SN	0,517	0,807–0,231	Moderado	<0.001
Examinador 3 - SN	0,754	1,0 – 0,427	Substancial	<0.001

Tabela 3-Distribuição dos Escores das características faciais ANL com média e desvio padrão dos pacientes da amostra (n=34).

Escores	AC n-34 %	AV n-34 %	AGN n-34 %	SN n-34 %
1	3/ 8,82	6/ 17,65	4/ 11,76	2/ 5,88
2	14/ 41,18	13/38,24	12/35,29	16/47,06
Percentual médio 1 e 2		51,47 %		
3	12/ 35,29	10/ 29,41	14/41,18	10/ 29,41
Percentual médio 3		33,85%		
4	4/ 11,76	5/ 14,71	3/ 8,82	5/ 14,71
5	1/ 2,94	0	1/2,94	1/2,94
Percentual médio 4 e 5		14,70%		
Media	2,58	2,41	2,55	2,61
DP	0,92	0,95	0,92	0,92